Aus der Prosectur des Städtischen Krankenhauses, München r. d. Isar.
(Prosector Privatdocent Dr. Oberndorfer.)

Ein Beitrag zur Kenntnis des multiplen Myeloms.

(Mit einer Abbildung.)

Inaugural-Dissertation

zur

Erlangung der Doktorwürde

in der

gesamten Medizin

verfasst und einer

Hohen medizinischen Fakultät

der

Kgl. Bayer. Ludwig-Maximilians-Universität zu München

vorgelegt von

Ferdinand von der Heyde,
aus Bremen.

München, 1908.
Kgl. Hof- und Universitäts-Buchdruckerei von Dr. C. Wolf & Sohn

Digitized by the Internet Archive
in 2026

https://archive.org/details/IA41548322_0172

Aus der Prosectur des Städtischen Krankenhauses, München r. d. Isar.
(Prosector Privatdocent Dr. Oberndorfer.)

Ein Beitrag zur Kenntnis des multiplen Myeloms.

(Mit einer Abbildung.)

Inaugural-Dissertation

zur

Erlangung der Doktorwürde

in der

gesamten Medizin

verfasst und einer

Hohen medizinischen Fakultät

der

Kgl. Bayer. Ludwig-Maximilians-Universität zu München

vorgelegt von

Ferdinand von der Heyde,
aus Bremen.

ACAD. LUDD. BAT. BIBL.

München, 1908.
Kgl. Hof- und Universitäts-Buchdruckerei von Dr. C. Wolf & Sohn

Gedruckt mit Genehmigung der medizin. Fakultät
der Universität München.

Referent: Herr Obermedizinalrat Prof. Dr. von Bollinger.

Im Jahre 1873 wurde durch v. Rustitzky der Begriff Myelom zuerst in die pathologische Anatomie eingeführt. Es handelte sich in dem betreffenden Falle um eine ausschliesslich das Skelettsystem befallene primär multiple Geschwulstbildung, die trotz ihrer Multiplizität keine Metastasen in entferntliegenden inneren Organen hervorgerufen hatte. Da sich in den Tumoren, die sich durch eine Veränderung des Knochenmarkes gebildet hatten, keine Elemente fanden, die sich von den gewöhnlichen Markzellen unterscheiden liessen, und es so eventuell erlaubt hätten, diese Geschwulstbildung zu den myeloiden Sarcomen zu rechnen, so betrachtete v. Rustitzky diese Tumorbildung als eine Hypertrophierung des Knochenmarkgewebes und rechnete diese als Myelome zu den sonstigen gutartigen aber multipel auftretenden Tumoren (cit. nach Zahn). Mit dieser Bezeichnung will v. Rustitzky andeuten, dass die Tumoren den Bau des lymphatischen Knochenmarkes haben und ihm ihr Dasein verdanken. Aus diesem Grunde muss man dieselben nach des Autors Ansicht als eine einfache Hypertrophierung oder vielmehr als eine Hyperplasie der lymphatischen Elemente des Knochenmarks in Form von multiplen Geschwülsten ansehen, die noch die besondere Eigenschaft haben, in erster Linie auf das Knochenmark beschränkt zu bleiben. Demgegenüber ist Zahn auf Grund von 3 verschiedenen Fällen, der erste von Rustitzky, der zweite von Buch und der dritte vom Autor selbst beobachtet, der Ansicht, dass die Myelome nicht zu den gutartigen Geschwülsten zu rechnen seien, sondern hält sie identisch mit den weichen Formen der von Virchow so genannten Lymphosarcomen, mit welchen sie den anatomischen Bau, die Multiplizität mit vorläufigen Beschränktbleiben auf ein lymphatisches Organ, hier das Knochenmark, gemeinsam haben, und von denen sie sich in ihrem Verlaufe nicht wesentlich unterscheiden. Zahn möchte die ganze Affektion als eine

myelogene Pseudoleukämie aufgefasst wissen, und führt des weiteren aus, dass für die Richtigkeit dieser Auffassung ebenso wie der klinische Verlauf der Krankheit auch der anatomische Befund spreche. „Die Lymphosarcome der Lymphdrüsen wie der Milz beruhen ganz so wie unsere Geschwülste auf einem einfach hyperplastischen Vorgang, und bei diesen wie jenen besteht ein gemeinsames charakteristisches Moment: die Persistenz der Elemente und das progressive zuweilen höchst akute Wachstum“ (Virchow, die krankhaften Geschwülste, Band II). Um diese Geschwülste jedoch nach jeder Hinsicht zu charakterisieren, müsste man dieselben als multiple primäre Lymphosarcome des Knochenmarks (oder eines anderen lymphatischen Organs) bezeichnen. Einen weiteren Gegensatz mit v. Rustitzky bildet Zahn, indem er an der Möglichkeit der Metastasenbildung festhält und es als in der Natur des Sarcoms liegend ansieht, dass dieselben auch weiterhin multipel werden könnten.

Eine 1889 von Kahler erschienene Schrift: „Zur Symptomatologie des multiplen Myeloms“ bringt in pathologisch-anatomischer Hinsicht nichts Neues, da dieselbe sich in erster Linie mit den klinischen Erscheinungsformen und den zu beobachtenden Begleiterscheinungen im Krankheitsbilde des multiplen Myeloms beschäftigt. In welchem Masse die Ansichten der Autoren über das Wesen und die Natur der in Frage stehenden Erkrankung differierten, zeigen die verschiedenen Bezeichnungen, unter denen in den folgenden Jahren Krankheitsfälle veröffentlicht wurden, die zeitweilig in das Gebiet des multiplen Myeloms zu rechnen waren: maligne Osteomyelitis, sarcomatöse Erkrankung des Knochensystems (Grawitz), medulläre oder myelogene Pseudoleukämie (Zahn, Runeberg), sarcomatöse Ostitis (Hammer), Myelom (Rustitzky, Klebs, Kahler), Lymphadenia ossium (Nothnagel). Buch, Grawitz und Kahler sprechen von einem echten multiplen Rundzellensarcom, während Zahn, wie schon oben erwähnt, und desgleichen Runeberg die Erkrankung dem Lymphosarcom bezw. der Lymphosarcomatose (Pseudoleukämie)

zurechnen. Grawitz trennt den Prozess ausdrücklich von dem Lymphosarcom, Klebs sprach von infektiösen Lymphom des Knochenmarks. Marchand hat einen Fall als allgemeine Hyperplasie des Knochenmarks mit Schwund der Knochensubstanz beschrieben und als eine Steigerung osteomalacischer Vorgänge gedeutet.

Winkler versucht in seiner Schrift: „Das Myelom in anatomischer und klinischer Beziehung“ 1900, den Begriff Myelom scharf zu charakterisieren und ihm einen bestimmten Platz in der speziellen Pathologie anzuweisen. Er kommt schliesslich zu folgendem Resultat: Das Myelom erscheint als ein dem Knochenmark homologes Gewächs, entstanden durch hochgradigste Hyperplasie desselben und zwar in ganz diffuser Weise in grösseren Skelettabschnitten zugleich auftretend. Und zwar ist stets das rote Mark der Wirbelkörper, Rippen und Schädelknochen in den Zustand excessiver Geschwulstbildung versetzt, nicht das gelbe Mark der langen Röhrenknochen. Letzteres bildet den Ausgangspunkt zunächst ähnlich aussehender, aber im weiteren Verhalten sich deutlich unterscheidender Geschwülste (Metastasen, Spindelzellen, Riesenzellen, Auftreten in nur einem Knochen etc.) Der Name Myelom ist ganz geeignet, jene Trennung von anderen Gewächsen auszudrücken, wie schon Virchow (Die krankhaften Geschwülste, Bd. II) angedeutet hat: „Für den Fall, dass aus dem roten Mark, welches in dem Granulationszustande verharrt, ein homologes Gewächs sich bildet, würde man um einen Namen in Verlegenheit sein, und es läge nahe, ein Myelom zu konstruieren“. Bedeutsam für Winkler's Theorie vom Myelom ist die Thatsache, dass er unter keinen Umständen Metastasenbildung gelten lassen will, sondern gerade als charakteristische Eigenschaft sein Beschränktbleiben auf das Skelettsystem und in diesem auf den Inhalt der spongiösen Knochen, auf das rote Knochenmark, bezeichnet. Auch die Autoren der pathologischen Anatomie reihen das Myelom der verschiedenen Auffassung seiner Stellung im onkologischen System entsprechend verschieden ein. Borst schliesst sich

in seiner Lehre von den Geschwülsten 1904 in erster Linie an Winkler an und gibt als charakteristisch für den Begriff multiples Myelom ungefähr folgendes an: der Prozess betrifft stets das rote Knochenmark (Wirbelsäule, Rippen, Schädeldach, Sternum), welches durch den fraglichen Vorgang in eine dunkelrote oder graurötliche bis graugelbliche Geschwulstmasse umgewandelt wird. Es handelt sich stets um einen von Anfang an primär multiplen Prozess, der zu gleicher Zeit in den verschiedensten Knochen auftritt. Makroskopisch ist die Unterscheidung der „multiplen, bald weich pulpösen, bald etwas consistenteren Herde" gegen die aus normalem Gewebe bestehende Umgebung oft unmöglich. Spongiosa und Rindensubstanz verschwinden, die Geschwulstmasse kann unter Umständen unter das Periost gelangen, ja in manchen Fällen kommt es sogar zum Durchbruch durch das letztere. Durch dieses Vordringen der Geschwulstmassen wird die Festigkeit der Knochen in hohem Masse vermindert, sodass Verbiegungen, Infraktionen und Frakturen der erkrankten Skelettteile und durch Erkrankung der Wirbel hervorgerufene Verkrümmung und Verkürzung der gesamten Wirbelsäule nichts Seltenes sind. Bemerkenswert ist, dass die Affektion auf das Knochensystem beschränkt bleibt; in den reinen Fällen tritt weder Lymphdrüsen- noch Milzschwellung auf, ebenso keine Metastasen in den inneren Organen. Für den mikroskopischen Befund wird von Borst für die Abgrenzung von den primären, solitären, myelogenen Sarcomen die Abwesenheit von Myeloplaxen als charakteristisch angesehen, und als das Resultat eines vom Autor selbst beobachteten Falles als für Myelom typisch angesprochen. Es handelte sich in diesem Fall um Geschwülste, die von einem gleichmässig aufgebauten Rundzellengewebe zusammengesetzt waren. Die Zellen hatten fast durchweg gleiche Grösse, ziemlich viel Protoplasma und rundliche, relativ chromatinarme, mit Kernkörperchen versehene, gleichförmige Kerne, die vereinzelt auch grösser in entsprechend grösseren Zellen derselben Art vorkamen. Grosse Zellen mit lappigen oder mehrfachen Kernen wurden vom Autor als

Abkömmlinge der Knochenkörperchen gedeutet. Die Knochenbälkchen der Substantia spongiosa und compacta waren bis auf wenige Reste aufgelöst. Zwischen den Rundzellen fand sich eine verschwindend spärliche kernige und streifige Interzellularsubstanz, die ihren Ursprung einer peripheren Protoplasmaabspaltung verdankte. Der Rundzellenmasse als solcher kam ein spärliches, fibrilläres, netzförmiges Stroma zu. Die Ernährung des Neoplasma fand durch eine mässige Anzahl Kapillaren statt. Alles in Allem ein Gewebe, dem man bei seinem überaus gleichmässigen typischen Aufbau einen hyperplastischen Charakter zuschreiben dürfte. Zum Schluss sollen die typisch reinen Fälle von multiplem Myelom am besten der aleukämischen Lymphonbildung (Pseudoleukämie) zugerechnet und als besondere (myelogene) Form derselben aufgefasst werden.

Ribbert stellt das Myelom nahe an sein Lymphocytom und charakterisiert es als: „eine meist multipel auftretende, aber nur im Knochenmark vorkommende Neubildung, die zu fortschreitenden Zerstörungen der Knochensubstanz bis zum Periost und damit zu Verbiegungen und Spontanfrakturen führt". Es wird ein Myelom mit einer durch zahlreiche Knotenbildung ausgezeichneten Form von einer mit einem das Knochenmark diffus infiltrierenden Wachstum unterschieden.

Ob primär multipel oder als zahlreiche Metastasen eines zunächst aufgetretenen Tumors das Myelom sich charakterisiert, diese Frage wird nicht entschieden.

Einen bemerkenswerten Gegensatz bildet die Ansicht von Schmaus, die das unbeschränkte Wachstum und den Durchbruch der Geschwulst durch die Knochenrinde sowie die Fähigkeit der Metastasenbildung in anderen Organen hervorhebt, und als unterscheidende Merkmale gegen die gewöhnliche Hyperplasie des Knochenmarks bezeichnet.

Lubarsch-Ostertag referiert 1904 unter anderem bei Besprechung der Myelomfrage über eine Arbeit von Abrikossoff, der schliesslich seine Ausführungen dahin zusammenfasst, dass alle Fälle, „seien sie unter dem Namen primärer, multipler rundzelliger Sarcome, primärer, multipler

Lymphosarcome oder multipler Myelome beschrieben“ zu einer Gruppe gehören. Zum Schluss der Arbeit möchte der Autor das Myelom für scheinbar identisch mit den Prozessen der Lymphosarcome der Lymphdrüsen erklären, was zu der Bezeichnung Lymphosarcom des Knochenmarks berechtige, doch um Verwechslungen vorzubeugen, sei es ratsamer, die alte Bezeichnung Myelom oder besser multiples, primäres Myelosarcom beizubehalten.

Sternberg unterscheidet 2 Formen des Myeloms, die myeloide, die eine echte Hyperplasie der spezifischen Knochenmarkselemente (Myelocyten) darstellt, und die lymphoide, bei der eine Art typischer Wucherung des lymphatischen Apparates vorliegt, und die nur wegen des Auftretens circumscripter Tumoren von der Pseudoleukämie zu trennen ist. Saltykow spricht sich dahin aus, dass es sich beim Myelom um eine multipel im Knochenmark auftretende Geschwulst handelt, die keine Metastasen bilde und aus Rundzellen bestehe, die mit den Elementen des normalen lymphoiden Markes übereinstimmen.

Eine gewisse Rolle bei allen Besprechungen über das Myelom bildete stets die Frage der Metastasenbildung. Hoffmann spricht sich in seiner Arbeit „das Myelom“ dahin aus, dass es allerdings meist unmöglich sei, einen Tumor mit Sicherheit als den primären zu bezeichnen, dass aber doch die Möglichkeit bestehen bleibe, Metastasen zu bilden. Der Weg, den die Tumorzellen einschlagen, ist analog der Verbreitung des Sarcoms der Blutweg, was aus dem öfters beobachteten Vorhandensein von Geschwulstzellen in den Kapillaren der Tumoren erhellt. Die Prädeliktionsstelle der Metastasen sei nach Passage des Kreislaufes wiederum das rote Knochenmark, und dies werde dadurch erklärt, dass bei den Tumorzellen ähnlich wie bei den Bakterien eine Auswahl des Bodens für die Niederlassung nach gewissen Eigenschaften der Zellen und der Gewebe erfolgen und bestimmte Verhältnisse der Circulation der Strömung und des chemischen Verhaltens gegeben sein müssten. Metastasen an den inneren

Organen kommen äusserst selten vor; vom Autor werden solche in Leber, Milz, Niere, Lunge (letztere drei mit Fragezeichen versehen), an der Pleura, an der Dura und Arachnoidea spinalis und am Peritoneum angeführt. Die Metastase in der Leber hat Hoffmann in dem von ihm angeführten Falle beobachtet, wo er zwei hasel- bis wallnussgrosse, weiche, scharf abgegrenzte, weiss und dunkelrot gefleckte Granulationsknoten fand. Schon v. Rustitzky hat in der Beschreibung des ersten bekannten Myelomfalles auf das direkte Uebergreifen und Hineinwachsen der Tumoren in die örtlich angrenzenden Gewebe hingewiesen. Sternberg schreibt, oft ist die Corticalis auch ganz geschwunden, sodass kleinere und grössere Geschwülste an der Oberfläche des Knochens frei zu Tage treten. Als solche in die direkt anliegenden Weichteile hineingewachsenen Tumoren dürften die von Hoffmann erwähnten Metastasen in der Dura und Arachnoidea spinalis, an der Pleura und an dem Peritoneum aufgefasst werden. Einen ähnlichen Befund berichtet Lubarsch, der im vorderen Mediastinum einige Geschwulstknoten fand, deren Sitz aber genau den Stellen entsprach, wo auch im Knochenmark des Sternums sich grauweisse Tumormassen vorfanden. Auch dieser Autor spricht sich gegen das Vorkommen von Metastasen bei typischen multiplen Myelomen aus, hält es aber für äusserst bedenklich, einen derartig accidentellen Faktor, wie es das metastasierende Wachstum ist, als differentialdiagnostisches Kriterium anzugeben. Aus diesem Grunde wird man nicht behaupten dürfen, dass ein Tumor, der sonst völlig alle histologischen Charaktere des Myeloms besitzt, nicht als ein solches bezeichnet werden dürfe, weil sich auch ausserhalb des Knochenmarks in anderen Organen derartige Tumoren fanden. Menne fasst die Frage der Metastasenbildung am allerengsten. Er scheidet alle Fälle mit Metastasen in inneren Organen von den echten Myelomen streng ab, und betont in erster Linie, dass in ursprünglich anatomischem Sinne unter Myelom Geschwulstbildungen verstanden wurden, welche primär multipel im Knochenmark und zwar zumeist der platten Knochen

auftraten, keine Metastasen machten und in ihrer histologischen Zusammensetzung vom Mutterboden nicht abwichen. Sämtliche als einwandfreie Myelome bezeichneten Fälle gaben einen fast ganz gleichen Befund. Bei der Obduktion erweisen sich die Knochen zumeist des Rumpfes und des Schädels sehr brüchig und an manchen Stellen mit dem Messer schneidbar, zum Teil ist von grauen, grauweisslichen oder graugelblichen, zum Teil von bräunlich roten bis roten Geschwülsten die Rede, die teils in Knötchenform, teils diffus das Knochenmark durchsetzen. Das Knochengewebe ist durch lacunäre Resorption resp. Halisteresis im Gebiete der Neubildung geschwunden. Mikroskopisch finden sich eingelagert in ein zartes, reticuläres Stützgewebe, grössere oder kleinere runde, oder leicht eckige Zellen, in der Mehrzahl der Fälle von der Beschaffenheit der Myelocyten, in anderen von der der Lymphocyten und neuerdings in einem von Ribbert mitgeteilten Falle von derjenigen der Erythroblasten.

Nach dieser Definition müssen die oben erwähnten Arbeiten von Grawitz, Runeberg, Hammer, Nothnagel, Marchand, Hoffmann aus der Reihe der einwandfreien Myelome ausscheiden, teils wie bereits oben bemerkt, ihres heterologen Baues wegen, teils wegen der Metastasenbildung. Eine Zusammenstellung sämtlicher in diesen Bereich fallenden beobachteten Fälle hat Hoffmann gegeben und auch Menne führt fast alle in Frage kommenden Autoren auf, sodass es sich erübrigt, hier alle Namen noch einmal anzugeben.

Eine sehr genaue und ausführliche Beschreibung des für das multiple Myelom typischen mikroskopischen Befundes gibt uns Menne. Die Tumoren sind zusammengesetzt aus rundlichen, fast kreisrunden Zellen mit grossen runden, zum Teil etwas ovalen Kernen, die fast stets die Mitte der Zellen einnehmen und nur selten etwas excentrisch gelegen sind, der Protoplasmagehalt ist stets sehr reichlich. Der Kern ist mit Kernfarben gut tingierbar, besitzt einen deutlich sichtbaren Nucleolus und ein zartes sehr regelmässiges Chromatingerüst

und deutlich hervortretende Kernmembran. Durchweg ist der Kern etwas grösser und auch heller gefärbt als bei den gewöhnlichen Lymphocyten, auch tritt das Chromatinnetz besser hervor. Das Protoplasma nimmt die Eosin-, Fuchsin- und Orangefärbung leicht an, ist homogen und ohne Körnelung. Diese einzelnen den Myelocyten ähnelnden Elemente liegen dichtgedrängt bei einander und erscheinen dann gegenseitig etwas abgeplattet, sodass leicht polyedrische Formen entstehen. Die Grösse der einzelnen Zellen bleibt stets die gleiche, eingebettet sind diese Zellen in ein zartes, feines, mit van Gieson'scher Färbung leicht hervortretendes bindegewebiges Stroma mit hie und da deutlich sichtbaren, spindelförmigen Kernen. Andersartige Zellen, abgesehen von vereinzelten, einzeln, oder in kleinen Anhäufungen liegenden, roten Blutkörperchen finden sich nirgends. In mitten dieser Neubildung fehlen die Spongiosabälkchen vollständig, ganz unmerklich gehen die Herde in ihre Umgebung in mehr der Norm sich näherndes Markgewebe über. Die Markzellen werden weniger einheitlich, es treten ein- und mehrkernige Leucocyten und Fettzellen auf mit darunterliegenden, roten Blutkörperchen. Es finden sich wieder schmale mattgefärbte Spongiosabälkchen mit verwaschenen Grenzen. Vielfach haben die Ränder der Knochenbälkchen in diesen Uebergangspartien ein unregelmässiges, gezacktes Aussehen. Man trifft zahlreiche Lakunen, die teils mit Tumorzellen, teils mit Osteoclasten gefüllt sind. Die Corticalis ist in dem den Neubildungen anliegenden Teile zumeist verdünnt, des öfteren unterbrochen, sodass nur noch Bruchstücke des früheren Knochenringes übrig sind. Den Wänden dieser noch erhaltenen Reste der Compacta liegen die Geschwulstzellen dicht an und dringen mit schmalen Ausläufern von Zellgruppen auch in dieselben hinein. Dadurch entstehen an den Knochenrändern zahlreiche buchtenartige Einkerbungen, sodass die Konturen zackig oder gezahnt, wie ausgenagt aussehen. Zwischen den einzelnen Corticalislamellen dringen die Geschwulstzellen stellenweise nach aussen gegen das Periost zu vor. Das Periost ist hier zum Teil stark ver-

dünnt, an seiner Innenseite ist an wenigen Stellen neugebildetes osteoides Gewebe sichtbar.

Weiterhin verbreitet sich Menne über die Natur und die Herkunft dieser Myelomzellen. Die einzelnen Untersuchungs- und Differenzierungsmethoden hier anzugeben, würde zu weit führen. Wir wollen uns mit dem vom Autor verzeichneten Resultate begnügen. Gegen eine lymphocytäre Natur der Tumorelemente spricht die Grösse der Zellen und besonders der Kerne, sowie ihre durchweg hellere Tinction, vor allem aber der verhältnismässig breite Protoplasmaleib im Gegensatz zu dem schmalen, häufig nur halbmondförmigen Protoplasmasaum der Lymphocyten, sowie die fehlende basophile Färbbarkeit des Zellleibes.

Für die Annahme, dass es sich um Unna'sche Plasmazellen mit den von v. Marschalko präzisierten morphologischen Eigenschaften handelt, finden sich keinerlei Anhaltspunkte. Hoffmann zitiert von Marschalko: Es handelt sich um rundliche Zellen, deren Protoplasma unregelmässig verteilt, gegen den Rand der Zelle gezogen und hier am stärksten gefärbt erscheint, während im Innern ein heller Hof entsteht. Die Kerne sind rund, liegen fast ausnahmslos excentrisch oder bei den ovalen Plasmazellen an dem einen Pole, besitzen ein charakteristisches Chromatingerüst mit 5 bis 8 meist an der Peripherie sitzenden, groben Chromatinkörnchen und 1, selten 2 Kernkörperchen. Infolge des reichen Chromatingehaltes tingiert sich der Kern dunkel und nur wenn die Entfärbung längere Zeit fortgesetzt wird, entfärbt er sich und wird bläschenförmig. Das alles sind morphologische Eigenschaften, die nicht auf die hier in Frage stehenden Zellen passen.

Der Ribbert'sche Fall, in dem die Tumorzellen schon ungefärbt eine den Erythrocyten ähnelnde homogene Protoplasmafarbe hatten, und gefärbt mit Hämalaun und Orange oder Eosin dieselbe Tinktion des Protoplasma zeigten, wie die zwischen den Tumorzellen verteilten roten Blutkörperchen, und der infolgedessen als Erythrocytom bezeichnet wurde, hat

bis jetzt, wenigstens soweit uns die Literatur zur Verfügung stand, noch kein Seitenstück gefunden.

Die meisten Anhaltspunkte ergeben sich für die Myelocytennatur der in Frage stehenden Tumorzellen. Neutrophile Granula des Protoplasma mit Ehrlich's Triacidgemisch gefärbt, so dass die Zellen sich als echte Myelocyten darstellten, sind erst in einem Falle und zwar in dem von Sternberg beschriebenen nachgewiesen worden. Da aber sonst die morphologischen Eigenschaften für die Myelocytennatur der Tumorelemente sprechen, namentlich Form und Grösse derselben und die Beschaffenheit der Kerne mit denen der Myelocyten identisch zu sein scheinen, müssen die Zellen, falls der Nachweis von neutrophilen Granula im Protoplasma bei Ehrlich'scher Triacidfärbung nicht mit Gewissheit zu führen ist, als den Myelocyten entsprechende Zellformen aufgefasst werden. Als solche dürfte es am nächstliegenden sein, sie als ungranulierte Vorstufen der Myelocyten, als Pseudomyelocyten aufzufassen. Zum Schluss fasst der Autor den vorher so enggefassten Begriff des Myeloms wieder etwas weiter und möchte nach Analogie der von Müller, Wertheim und neuerdings von Pappenheim und Grawitz zugegebenen heteroplastischen Neubildung der roten Blutkörperchen aus farblosen Mutterzellen, die Genese der drei Arten von Myelomen mit den charakteristischen Zelleigentümlichkeiten der Myelocyten resp. der Vorstufen dieser oder der Lymphocyten und Erythroblasten am einfachsten in der Annahme einer mehr minder indifferent gewesenen Bildungszelle der Knochenmarkszellen finden. Aus dieser gemeinsamen Mutterzelle würden sich dann durch verschieden hohe resp. verschiedenartig einwirkende Reize hin obige Zellformen als Lymphocyten bezüglich Plasmazellen, als Erythroblasten und Myelocyten entwickeln, oder die Neubildungen blieben auf einer wahrscheinlichen Vorstufe dieser letzteren als Pseudomyelocyten stehen.

Der oben erwähnten Einteilung Mennes der Myelome in drei sich unterscheidende Formen entspricht auch die Ein-

teilung bei Lubarsch, der den Auseinandersetzungen M. Sternbergs folgend, mindestens drei Formen unterscheiden zu müssen glaubt.

1. Myelome: die Zellen sind echte Myelocyten mit typischen neutrophilen Granulis oder ohne diese,

2. Lymphocytome: die Zellnester bestehen aus typischen Lymphocyten, die von dem Lymphocyten bildenden Gewebe des Knochenmarks ihren Ausgangspunkt nehmen,

3. Erythroblastome: die Zellnester bestehen ausschliesslich aus Zellen vom Typus der Megaloblasten (Fall Ribbert), daneben gibt es wahrscheinlich noch eine vierte Form, die man als Plasmocytom oder Leukocytom bezeichnen könnte.

Es liegt nun auf der Hand, dass in allen Fällen, wo es sich um Lymphocytome, Plasmo- und Leukocytome des Knochenmarks handelt, das Auftreten von gleichartig gebauten Herden in inneren Organen auch im Sinne einer Systemerkrankung — und nicht Metastasierung — leicht gedeutet werden könnte, denn Lymphocyten, Leukocyten und Plasmazellen sind in fast allen Organen vorhanden. Aber auch Myelocytenlager kommen, wie Sternberg neuerdings gezeigt hat, ausser im Knochenmark noch in Milz und Lymphknoten vor.

Die erwähnte Einteilung und Klassifizierung des Myeloms scheint in neuerer Zeit ziemlich allgemein gültig geworden zu sein. Kaufmann in seinem Lehrbuch IV. Auflage teilt etwas anders ein, aber im Prinzip entspricht es genau der Ansicht von Menne und Lubarsch. Im Lehrbuch heisst es, dass sich die primär multiplen myelogenen Tumoren des Knochenmarks, die, weil sie im Mark entständen, vielfach auch mit dem dafür nicht gerade sehr empfehlenswerten Sammelnamen Myelom belegt seien, histologisch folgendermassen einteilen lassen:

a) Geschwulstgewebe von einem dem lymphadenoiden Gewebe ähnlichen Bau, Lymphosarcom, von manchen wird es Lymphocytom benannt, doch bestehen diese Tumoren nicht aus Lymphocyten, sondern aus einem lymphoiden Gewebe, das sehr wenig typisch ist. Höchstwahrscheinlich handelt es sich

hier nicht um echte Geschwülste, sondern um eine Systemerkrankung des lymphatischen, hämatopoetischen Apparates. Die Farbe dieser Tumoren ist oft blassgrau bis weiss; sie sitzen im Gegensatz zu den echten Myelomen durchaus nicht nur im roten Mark, sondern auch gern in den langen Röhrenknochen und machen, wenn auch selten, Metastasen in inneren Organen,

b) als eigentliche Myelome werden die Myelome im v. Rustitzky'schem Sinne bezeichnet, die durch ihr primär multiples Auftreten, die mächtige Hyperplasie des Knochenmarks vorzüglich wenn auch nicht ausschliesslich des roten, durch die erhebliche Uniformität der Zellen, welche den Myelocyten mit oder ohne Granula, den charakteristischen Elementen des Knochenmarks, gleichen, gekennzeichnet sind. Die Farbe ist dunkelrot infolge reichlicher Vascularisation. Keine Metastasenbildung, doch kann sich die Geschwulst in dem Organsystem des Skeletts, überall, wo sich rotes Knochenmark vorfindet, diffus oder knotig ausbreiten. Im Blut von Leber und Milz wurden in den einzelnen Fällen auch Myelocyten gefunden. Falls Metastasen in Lymphdrüsen und Lymphgefässen vorkommen, spricht man bei gleicher Zellbeschaffenheit von Myelosarcom.

c) Erythrocytom (Fall Ribbert), die Zellen haben ausschliesslich den Typus der Megaloblasten.

d) Wieder andere Fälle zeigten Zellen vom Charakter der grossen, einkernigen Leukocyten des Blutes oder aber ähnlich den Plasmazellen. Man spricht hier von Leukocytom oder Plasmacytom.

Wie wenig einheitlich das klinische Bild des Myeloms sich darstellt, davon zeugen die verschiedenen Diagnosen, die bei Krankheitsfällen, die post mortem als Myelome diagnostiziert werden konnten, intra vitam erfahren haben. Hoffmann erwähnt in seiner Tabelle fünfmal Osteomalacie, ferner Pseudoleukämie, progressive Anämie, Ischias, rheumatische Beschwerden, Miliartuberkulose etc. Erst in den letzten Jahren, als die ständige Coincidenz der Albumosurie mit dem Auftreten des

Myeloms sicherer erwiesen war, wurde zu Lebzeiten dreimal die Diagnose mit Sicherheit, zweimal mit Reserve gestellt.

Aetiologisch kommen Trauma und Vererbung in Betracht, ersteres konnte auch in mehreren Fällen als direkte Krankheitsursache einwandfrei festgestellt werden. Für die Vererbung konnte nichts sicheres konstatiert werden, doch findet sich in der Literatur einmal der Fall, dass ein Myelomkranker eine Tochter an perniciöser Anämie verlor, und ein anderesmal, dass der Bruder eines Patienten auch an Myelom gestorben sein soll. Als weitere ätiologische Momente finden wir auch die sonst für die Geschwülste angegebenen, die ausser Vererbung und Trauma noch in Betracht kommen, wie multiple versprengte Herde im Knochenmark u. a. Einige Autoren nehmen zufolge des klinischen Bildes einen infektiös entzündlichen Vorgang als Ursache an, ausserdem finden wir noch Lues und toxische Einwirkungen als ätiologische Momente angegeben. Die für das Myelom typische Hyperplasie von Markelementen finden wir bei verschiedenen Krankheiten, speziell bei Infektionskrankheiten, sowie bei perniciöser Anämie im Fettmark, bei Leukämie im roten Mark. Im Allgemeinen kann wohl gesagt werden, dass die Aetiologie für das Myelom noch der Aufklärung harrt, heute aber für uns noch ziemlich dunkel ist und in keiner Weise sichere Anhaltspunkte bietet. Bemerkenswert ist es, dass in der überwiegenden Mehrzahl der Fälle Männer befallen wurden, und zwar gehört die Mehrzahl derselben den unbemittelten, körperlich stark arbeitenden Klassen an. Die grösste Anzahl der Erkrankungen fiel in das fünfte und sechste Lebensjahrzehnt.

Bevor wir nun zu einer Besprechung der klinischen Erscheinungen des Myeloms kommen, ist es nötig, sich vorzustellen, dass erstens durch den verschiedenartigen Sitz und die mehr minder diffuse Verbreitung des krankhaften Prozesses im Knochenmark die unterschiedlichsten klinischen Erscheinungen an den verschiedenartigen Organen des Körpers in den Vordergrund des Krankheitsbildes treten und dasselbe beherrschen können; dass zweitens aber dieselben krankhaften

Symptome durch Knochenmarkstumoren von anderer histologischer Struktur durch mechanische Insulte, durch Zerstörung des Markes, durch Druck auf die umgebenden Teile oder Hineinwachsen in dieselben hervorgerufen werden können. In diesem Sinne behandelt auch M. Sternberg in seiner monographischen Darstellung der Erkrankungen des Knochensystems das klinische Bild des Myeloms mit dem der sekundären Geschwülste des Knochensystems gemeinsam, da ja prinzipielle Unterschiede zwischen beiden Gruppen nicht bestehen. Uns möge es erlaubt sein, in den nächsten Ausführungen auch Fälle heranzuziehen, die in pathologisch-anatomischer Hinsicht nicht dem oben definierten Begriff des Myeloms entsprechen, die aber, da die klinischen Erscheinungen nicht differieren, zur Besprechung des klinischen Bildes gute Dienste leisten können.

Als Erster hat Kahler ein für das Myelom typisches Krankheitsbild zu schaffen und festzulegen gesucht, das heute in der einschlägigen Literatur als der sogenannte Kahler'sche Symptomenkomplex figuriert; derselbe ist in erster Linie durch folgende drei Punkte charakterisiert:

1. sehr starke Verkrümmung der Knochen, die fast gänzlich auf das Rumpfskelett beschränkt bleibt,
2. hochgradige Schmerzhaftigkeit zu gewissen Zeiten und an gewissen Stellen, abwechselnd mit schmerzfreien Intervallen,
3. Ausscheidung des Bence-Jones'schen Eiweisskörpers durch den Harn.

Zu diesen drei Cardinalsymptomen können sich nach Kahler noch einige andere Erscheinungen hinzugesellen, die nicht in dem Masse typisch sind wie die angegebene Trias.

Es sind dies: recurrierendes Fieber, Lymphdrüsentumoren, nervöse Symptome, Blutveränderungen (Anämie) und die als Prominenzerscheinungen bezeichneten fühl- und sichtbaren Knochentumoren.

Leicht verständlich ist es, dass mit der Entwicklung der Neubildung im Knochenmark eine beträchtliche Funktionsstörung des Letzteren einhergehen muss Der wachsende

Tumor vermindert durch die Ausbreitung seiner Rundzellen das rote Knochenmark, den Mutterboden der roten Blutkörperchen. Daneben wird das Uebrigbleibende durch Kompression von Gefässen beträchtlich beeinträchtigt werden. Die Folgeerscheinung ist die bei fast allen Myelomkranken beobachtete und meist im Vordergrund der gesamten Krankheitssymptome stehende hochgradige Anämie. Jedoch will Hoffmann nicht die Annahme von der Hand weisen, dass die Tumorzellen z. T. die Funktion des zerstörten Knochenmarks übernehmen können. Neben der Verdrängung des normalen Erythroblastengewebes mögen auch toxische Einflüsse von den Geschwulstzellen ausgehend anämisierend wirken, wie dies auch von anderen malignen Tumoren bekannt ist.

Der Blutbefund ist selten ein typischer, Seegelken erwähnt eine Verminderung der roten Blutkörperchen und des Hämoglobingehaltes. In einigen Fällen wurde eine geringgradige Poikilocytose bemerkt, einmal Leucocytose verzeichnet. Gerade das stark anämische Aussehen verbunden mit zunehmender Schwäche und Kraftlosigkeit ohne besonders charakteristischen Blutbefund hält Hammer für typisch. Allerdings findet sich in der Literatur bei vielen Arbeiten kein genauer Blutbefund angegeben resp. nur die Angabe, dass keine besonderen pathologischen Veränderungen desselben vorhanden gewesen seien. Auf den Zusammenhang der schweren Anämie und vereinzelter nervöser Symptome, die schon früheren Autoren Kahler, Hammer u. a. aufgefallen waren, von diesen ursächlich aber nicht erklärt und nicht mit den Knochenmarkserkrankungen in Beziehung gebracht wurden, hat Senator hingewiesen, und sie als asthenische Lähmungen d. h. als Lähmungen ohne anatomischen Befund erklärt. So werden die von Kahler erwähnten subjektiven Parästhesien der oberen Extremitäten, Neuralgien im Bereiche des Trigeminus, Decubitalgeschwüre und Gehörsstörungen infolge beiderseitiger Labyrintherkrankung und die von anderen Autoren erwähnte Nackenstarre, Benommenheit, reaktionslose Pupillen, vorübergehende, rechtsseitige Abducenslähmung mit Parese des rechten

Levator palpeprae, Erscheinungen, für die keine anatomischen Veränderungen nachweisbar waren, vom Autor als Folgen der hochgradigen Anämie und der mit ihr einhergehenden allgemeinen Dyscrasie angesehen. „Ohne Zweifel haben wir uns die Vorgänge so zu denken, dass infolge der Anämie und der dadurch bedingten mangelhaften Ernährung zuerst nur funktionelle Störungen sich einstellen, Veränderungen feinster Natur in den Nervenzellen, die anfangs wieder ausgeglichen werden, also rückbildungsfähig sind, die aber bei fortdauernd ungünstigen Ernährungsverhältnissen schliesslich dauernd werden." Ob es bei einem längeren Verlauf der Krankheit als bei den beobachteten Fällen zu einer nachweisbaren Veränderung des Nervensystems gekommen wäre, bleibt eine Vermutung. Dass Blässe und Abmagerung, die sich bis zur allgemeinen Cachexie entwickeln können, im Gefolge der Anämie auftreten, dürfte bei dem malignen Charakter der Erkrankung als selbstverständlich erscheinen.

Das erste K a h l e r' sche Hauptsymptom lautete starke Verkrümmung der Knochen, die fast gänzlich auf das Rumpfskelett beschränkt bleibt. Der im Knochenmark sich entwickelnde Tumor übt einen gewissen Druck auf die Knochensubstanz aus, infolgedessen es zur Verdünnung bezw. Rarefizierung der Compacta kommt. Das Periost kann abgehoben und in manchen Fällen sogar durchbrochen werden. Die Knochenschale wölbt sich unter dem Druck der stetig weiter vordringenden Geschwulst vor, sodass sich an oberflächlich sich befindenden Knochen fühl- und sichtbare Knochenauftreibungen ausbilden, die auf Druck äusserst empfindlich sind. Schreitet der Prozess fort, so sehen wir es häufig zu den typischen Spontanfrakturen und Infraktionen, namentlich an den Rippen, kommen. Oft ist die auf das Aeusserste verdünnte Corticalis von aussen durch die Haut durch mit dem Finger eindrückbar. Charakteristisch ist es, dass nur in den seltensten Fällen die langen Röhrenknochen befallen werden und auch dann äussert sich der Prozess nicht durch Verbiegung oder Verkrümmung, sondern durch Frakturen. Wird die Wirbelsäule befallen, so

wird dieselbe bei der Weichheit der Knochen teils infolge des Belastungsdruckes teils durch Muskelzug verkürzt und so lange die Wirbelkörper in ihrer Form erhalten sind, mit der Konvexität nach hinten verbogen. Bald knicken sich im vorgerückteren Stadium die einzelnen Wirbelkörper gegen einander ab und bilden spitzwinkelige Kyphosen. Die Columna verkrümmt sich also, verkürzt sich, wird schwer beweglich und steif, der Patient sinkt gewissermassen in sich zusammen. Tritt nun noch eine Infraktion des Sternums auf, so sinkt das Haupt des Kranken auf die Brust und die Statur wird direkt eine zwergenhafte. Die Rippenbögen berühren fast die Darmbeinkämme, das Sternum ist der Symphyse genähert, und nach hinten springt ein spitzwinkliger Gibbus vor. Durch diese Veränderungen des Thorax wird häufig die Atmung sehr erschwert, Dyspnoe und in nicht zu seltenen Fällen Bronchopneumonien sind die Folgeerscheinungen, jedoch wurden in 5 Fällen erschwerte Atmung ohne Veränderung des Rumpfskelettes beobachtet. Für diese Erscheinung steht eine Erklärung bis jetzt noch aus.

Noch bevor die Deformationserscheinungen dem Untersucher sichtbar sind, pflegen in den meisten Fällen sich Störungen von Seiten des Zentralnervensystems einzustellen, die verbunden mit starken Schmerzen häufig die Ursache zur Krankenhausaufnahme oder den Anlass zur ärztlichen Konsultation bilden. Je nachdem der Sitz des krankhaften Prozesses im Schädel oder höher oder tiefer im Verlauf der Wirbelsäule sich befindet, können wir den verschiedenartigsten nervösen Erscheinungen begegnen. Störungen von Seiten der Hirnnerven, Blasen- und Mastdarmstörungen, Parese der Bauchmuskeln, Paraplegie, Sensibilitätsstörungen am Bauch und den unteren Extremitäten können während des Krankheitsverlaufes zur Beobachtung gelangen. Durch Druck der Tumoren auf die austretenden Wurzeln können die unterschiedlichsten neuralgiformen Schmerzen, viscerale Algien und andere ausgelöst werden. Von Sternberg werden die nervösen Erscheinungen zu den Spätsymptomen gerechnet, was auch

begreiflich erscheint bei der Erwägung, dass die multiplen Tumoren doch schon eine ziemliche Grösse und Wachstumsenergie entwickelt haben müssen, ehe sie durch Druck in so verhängnisvoller Weise die nervösen Elemente beeinflussen können.

In den meisten Fällen beherrschen von Anfang an die von den Knochen ausgehenden Schmerzen das Krankheitsbild. Anfangs können dieselben nicht deutlich lokalisiert werden. Die Patienten klagen über eigentümliche Brust- und Rückenschmerzen, ohne dass sich aber ein bestimmter Druckschmerz nachweisen lässt. Teils werden dieselben nur bei Bewegungen, teils immer empfunden. Man findet auch ausgesprochene Schmerzhaftigkeit bei Berührung des Brustkorbes neben unbestimmten Magen- und Darmschmerzen, ziehende Schmerzen in den Beinen, Schwächegefühl, Zittern der Beine und Unsicherheit beim Gehen. Erst während des weiteren Wachstums der Geschwulst und der damit verbundenen Auftreibung von Wirbeln und Rippen treten deutlichere Erscheinungen auf, die sich in den heftigsten von den Kranken jetzt genau, meist auf bestimmte Stellen der Rippen, lokalisierte Schmerzen, äussern. Neben diesen Symptomen der Nervenkompression an den Nervi intercostales machen sich die Zeichen der Nervenalteration an den Intervertebrallöchern geltend; gemäss der schubweisen Entwicklung der Tumoren treten spontane Schmerzen auf, die wieder schwinden, sobald das Wachstum eine bestimmte Stufe erreicht hat (Kahler). Daraus erklärt sich die Tatsache, dass die Schmerzen anfallsweise auftreten, intermittieren, also „Schmerzperioden und schmerzfreie Zeiten“ abwechseln. Während der Schmerzperioden werden die Schmerzen durch die geringsten Bewegungen, Muskelzug, Husten, Niesen etc. ausgelöst, treten auch spontan ganz plötzlich und äusserst heftig auf, doch können dieselben Kranken oft in der anfallsfreien Zeit wieder ihrem Berufe nachgehen und fast beschwerdefrei sein. Kahler berichtet, dass sein Patient, ein Arzt, noch im vierten Krankheitsjahr in den Pausen auf die Jagd gehen und seinen Berufspflichten nachgehen konnte.

Mit der Länge der Krankheitsdauer wachsen die Tumoren rascher, die schmerzfreien Intervalle werden kürzer und es treten die obenerwähnten Deformitäten des Skelettes auf, die den weiteren Verlauf der Krankheit charakteristisch bestimmen.

Als wichtiges, klinisches Symptom gilt das recurrierende Fieber. Tatsache ist, dass in fast allen Fällen ein intermittierender Fiebertypus zur Beobachtung kam, für den, wie die betr. Sektionsjournale ergaben, keine etwa nebenher bestehende Infektionskrankheit verantwortlich gemacht werden konnte. Winkler berichtet über die Untersuchungen von Kast über dieses Verhalten der Körpertemperatur bei malignen Tumoren. Letzterer führt Beispiele an, in denen ebenfalls das Fieber nicht als Folge einer Infektion gelten konnte, sondern als Ausdruck der Schädigung des ganzen Körpers unter der Anwesenheit der Tumoren aufgefasst werden musste. Nach der Kast'schen Theorie soll „die spezifische Kraft und Eigenart des Temperatur-Regulierungsvermögens des kranken Individuums, die schubweise intermittierende Art von Geschwulstmetastasen und die Lokalisation des Tumors bezw. seiner Metastasen in Organen, welche an der Bildung der Blutelemente beteiligt sind, Milz, Lymphdrüsen, Knochenmark" mit dem Fieber in Zusammenhang stehen. Einfacher erscheint uns die Erklärung von Winkler, der ein „anämisches Fieber" annimmt, wie es bei der primären und sekundären Anämie, was letzteres auf unseren Fall anzuwenden wäre, zur Beobachtung zu kommen pflegt, unterstützt durch die Zerstörung der wesentlichen Bildungsstätten für die roten Blutkörperchen von Seiten der Tumoren.

Als drittes Charakteristikum führt der Kahler'sche Symptomenkomplex das Vorkommen der sog. Bence-Jones'schen Albumose an. Macintyre (cit. nach Hoffmann) fand bei einer Erkrankung des Knochensystems eine „Material matter" im Harn, die nach ihrem ersten Untersucher als Bence-Jones'scher Eiweisskörper bezeichnet wurde. Ausgezeichnet ist diese Albumose durch ihr auch bei den gebräuchlichen Untersuchungsmethoden bemerkbares vom Albumen deutlich

abweichendes Verhalten. Ist der Bence-Jones'sche Eiweisskörper vorhanden, so tritt, vorausgesetzt, dass der Harn sauer reagiert, beim Anstellen der gewöhnlichen Kochprobe zwischen 50 und 60° eine Trübung oder starke Fällung auf, die beim weiteren Erhitzen wieder verschwindet, so dass der siedende Harn wieder völlig klar oder doch bedeutend klarer ist als der auf 50—60° erhitzte. Beim Abkühlen erscheint die Fällung wieder und bleibt auch unter 50° dauernd bestehen. Bei Zusatz von Salpetersäure entsteht eine starke Trübung mit flockigem Niederschlag, die ebenfalls beim Erwärmen wieder in Lösung übergeht, um beim Abkühlen wieder zu erscheinen. Dieser Eiweisskörper wurde von Kühne (cit. nach Hoffmann) zuerst genau untersucht und als Albumose erkannt. Hoffmann erwähnt das Vorkommen der Myelomalbumose in 8 Fällen. In den meisten Fällen wurde die Untersuchung anscheinend nicht angestellt, jedoch ist zu bemerken, dass nur in einem Falle von Myelom, der daraufhin untersucht wurde, das Fehlen des Eiweisskörpers nachgewiesen werden konnte. In den zuletzt erschienenen Arbeiten wurde dreimal Albumen nachgewiesen (Heldt, Aschoff und Permin Fall II). In Mennes 2 Fällen werden gar keine klinischen Angaben gemacht, desgleichen nicht von Toyosumi. Permin erwähnt Fall I Nucleoalbumin, im Fall III normalen Urinbefund, jedoch erwähnt Quackenboss (Referat im path. Zentralblatt 1907) ausdrücklich das Vorkommen des Bence-Jones'schen Eiweisskörpers, während in der Arbeit von Charles und Sanguinetti (Referat im path. Zentralblatt 1907) ausdrücklich der negative Befund hervorgehoben wird. Allerdings ist zu bemerken, dass die Albumosurie auch bei verschiedenen Erkrankungen des Nervensystems, des Darmkanals, bei der Resorption von pleuritischen Exsudaten etc. in seltenen Fällen im Harn vorkommen kann. Sternberg betont, „dass das Vorkommen des Bence-Jones'schen Körpers im Harn nicht blos auf den Kahler'schen Symptomenkomplex beschränkt ist. Auch bei Fällen, die nur das Anämiesyndrom zeigen, sowie bei solchen mit Kombination von Anämie und Prominenz-

symptomen wird die Substanz ausgeschieden. Umgekehrt kann die Bence-Jones'sche Albumose manchen Fällen von Markgeschwülsten fehlen, die im übrigen dem Kahler'schen Typus gleichen, insbesondere inbezug auf die hochgradige Verkrümmung des Rumpfes."

Die Albumosurie setzt zu recht verschiedenen Zeiten ein. 11 Wochen bis 5 Jahre nach Krankheitsbeginn wurde ihr Auftreten beobachtet. Von der Fieberkurve scheint sie unabhängig zu sein, desgleichen ist die Erscheinung nicht ständig, häufig periodisch. Auch die ausgeschiedene Menge differiert, Differenzen von 0,025 bis 0,5, ja im Falle von Bence-Jones angeblich bis zu 6,9 % wurden registriert.

Die Entstehung des Bence-Jones'schen Körpers ist noch in ziemliches Dunkel gehüllt, jedoch steht fest, dass er sich in gewisser Weise von den Verdauungsalbumosen unterscheidet. Ellinger versuchte, die Albumose im Rippentumor nachzuweisen, doch möchte er die Behauptung eines positiven Resultates bei der geringen Substanzmenge, die zur Untersuchung kam, nur mit Reserve gestellt wissen. Mit Sicherheit dagegen liess sich der Bence-Jones'sche Eiweisskörper in dem aus dem Herzen entnommenen Blute und der Ascitesflüssigkeit nachweisen.

Die auffallende Coincidenz des Auftretens der Albumosen mit multiplen Knochenmarksgeschwulstbildungen dürfte doch dem Kliniker intra vitam einen wichtigen Fingerzeig geben. Namentlich in den Fällen, in denen die Anämiesymptome vorherrschend sind, kein typischer Blutbefund konstatiert werden kann, und die Symptome des Skelettes sich im Hintergrund befinden, wird das Auftreten der Albumose in vielen Fällen das Augenmerk auf das Vorhandensein multipler Knochenmarkstumoren lenken, und so eventuell eine Frühdiagnose ermöglichen können. Unter sämtlichen diagnostisch verwertbaren Symptomen möchte Sternberg ausser der Ausscheidung des Bence-Jones'schen Körpers im Harne keinen für charakteristisch halten.

Ein besonderer Wert des Auftretens der Albumose liegt auf differential-diagnostischem Gebiete, und zwar als Abgrenzung gegen die Osteomalacie, die im Krankheitsbild viele dem Myelom verwandte Symptome aufweist.

Die verschiedenartigen Erscheinungen des Myeloms können, wie wir oben gesehen haben, zu den unterschiedlichsten Diagnosen führen. M. Sternberg wirft für das vollständige diagnostische Problem folgende Fragen auf:

1. Ist eine multiple Neubildung im Knochen vorhanden?
2. Welches ist der wesentliche Sitz der Neubildung, Periost oder Knochenmark?
3. Ist es eine primär-multiple oder eine metastatische Bildung und von welchem Ausgangspunkte aus im letzten Falle?
4. Welchen histologischen Charakter hat die Neubildung?

Das ganze Problem ist derzeit noch nicht lösbar, da die Symptome und Krankheitsbilder nicht eindeutig vom histologischen Bau der Neubildung abhängen. Hier möchten wir noch hinzufügen, dass die Durchleuchtung mit Roentgenstrahlen diagnostisch gut verwertbare Resultate liefert, indem durch sie das Verschwinden der Knochenbälkchen deutlich nachgewiesen werden kann.

Die Diagnose: Myelom ist intra vitam also mit grosser Wahrscheinlichkeit zu stellen, wenn bei einem Kranken Druckempfindlichkeit der Knochen und heftige in mehr minder grossen Zwischenräumen auftretende Schmerzen am Rumpfskelett bestehen, Anämie ohne typischen Blutbefund nachweisbar ist, Albumose im Harn auftritt und ein primärer Tumor nicht nachweisbar ist. Milz- und Lymphdrüsenschwellung können meistens fehlen, ihr Vorhandensein spricht aber nicht gegen die Diagnose. Lässt sich im Roentgenbild noch der Schwund von Knochenbälkchen und keine Tumoren an inneren Organen (Lymphdrüsen, Schilddrüse, Leber, Niere, Milz, Prostata, Ovarien, Blase etc.) nachweisen, so dürfte die Diagnose ziemlich sicher sein.

In den Frühstadien der Krankheit, wenn der Prozess mehr den Symptomen einer Anämie ohne besonderen Blut-

befund, oder einer lokalisierten Erkrankung des zentralen Nervensystems, eines Wirbeltumors, oder einer Rückenmarkskompression verläuft, wird die Urinuntersuchung und der eventuelle Nachweis des Bence-Jones'schen Eiweisskörpers dem Untersucher eine Frühdiagnose, wenn auch nur mit Wahrscheinlichkeit, zu stellen erlauben.

Die Dauer der Erkrankung wechselt von einigen Wochen bis zu vielen Jahren. Im, man kann wohl sagen, günstigsten Falle erliegt der Kranke bald durch eine Schädigung des zentralen Nervensystems seinem Leiden, im anderen Falle schleppen sich die Patienten durch Jahre hindurch unter den furchtbarsten Schmerzen hin, so dass die Therapie, die bis jetzt gegen den Prozess selbst machtlos zu sein scheint, in erster Linie in der Linderung der Knochenschmerzen durch reichliche Narcotica bestehen wird Arsenbehandlung und Radiotherapie sollen ja gewisse Erfolge erzielt haben, aber vorläufig dürfte die Prognose ohne Ausnahme infaust bleiben und einen stets letalen Ausgang zu erwarten haben.

Im Anschluss an diese Ausführungen möchte ich über einen Fall berichten, der am 11. II. 1908 auf dem Schwabinger Friedhof zur Sektion kam und der Prosektur des Krankenhauses r. J. überlassen wurde. Die Mitteilung über den Krankheitsverlauf verdanke ich der Liebenswürdigkeit des Herrn Dr. Wetzler, prakt. Arzt München, bei dem der Patient bis an sein Lebensende in Behandlung stand.

Der Patient, ein 75jähriger, sehr rüstiger Herr, früher Offizier, erkrankte ziemlich plötzlich im September vorigen Jahres an Müdigkeit und Abgespanntheit, wobei vom ersten Augenblick der Beobachtung an eine auffallende wachsartige Blässe der Haut und starke Anämie das Krankheitsbild beherrschte. Anamnestisch liess sich in Erfahrung bringen, dass der Patient mit 26 Jahren ein Geschwür gehabt hatte, das mit grauer Salbe behandelt worden war. Als Offizier hat er die Feldzüge von 1866 und 1870/71 mitgemacht und soll angeblich einmal einen schweren Sturz mit dem Pferde erlitten haben, über dessen Folgen sich aber nichts Genaues eruieren

liess. Von Krankheiten wurde zweimaliger Typhus angegeben. Vor ca. 8 Jahren trat ein ziemlich starkes Gichtleiden auf, das hauptsächlich die Hände und Füsse befiel. Vor 6 Jahren wurde der Patient am rechten Auge wegen Glaucom operiert. Auffällig war bei dem relativ hohen Alter die grosse Rüstigkeit des alten Herrn, der in der Stadt täglich 3 Stunden spazieren zu gehen pflegte und in der letzten Sommerfrische im Jahre 1907 durch grosse Märsche und seine seltene Frische allgemeine Bewunderung erregte. In den ersten Tagen des November wurde zum erstenmale der Urin untersucht und der Bence-Jones'sche Eiweisskörper festgestellt. Von da ab bis zu seinem Ende, während welcher Zeit Herr Dr. Wetzler die Behandlung des Kranken leitete, wurde konstant im Urin die fragliche Albumose gefunden. Im weiteren Verlaufe der Krankheit nahmen Schwäche und Mattigkeit immer mehr zu, Appetitlosigkeit und Schweratmigkeit stellten sich ein.

Am 20. November wurde im Krankenhaus r. J. von Herrn Dr. v. Domarus, dem ich an dieser Stelle für die freundliche Mitteilung des Befundes meinen herzlichen Dank aussprechen möchte, eine genaue Blutuntersuchung angestellt.

Haemoglobingehalt 55 %,
2,940,000 rote Blutkörperchen,
6,600 Leucocyten.

Im Ausstrichpräparat fanden sich neben einer geringen Poikilocytose vereinzelte Myelocyten, aber keine Erythroblasten. Auf Grund dieses nicht charakteristischen Befundes und der konstanten Anwesenheit der Bence-Jones'schen Albumose wurde auch von Seiten der hinzugezogenen Consiliarärzte die Diagnose mit Wahrscheinlichkeit auf Myelom gestellt, trotzdem von Seiten des Skelettsystems keinerlei Symptome sich nachweisen liessen. Im Verlaufe der nächsten Wochen traten dann Schmerzen beim Strecken auf, deren Sitz aber vom Patienten nicht genau lokalisiert werden konnte. Auch wurde eine in ganz kurzer Zeit vorübergehende rechtsseitige Facialisparese beobachtet. Allmählich lokalisierten sich die Schmerzen in die Gegend der rechten zehnten Rippe am Rippenbogen und

es wurde von ärztlicher Seite als glaubhaft eine geringgradige Anschwellung dieser Rippe angenommen, wenn auch keine eigentliche Druckempfindlichkeit geschweige denn Eindrückbarkeit bestand. In der letzten Zeit pflegte der Patient die meiste Zeit im Stuhle sitzend, das Kinn tief auf die Brust gesunken, zuzubringen. Ein direktes auffälliges Kleinerwerden oder Zusammensinken wurde nicht beobachtet. Auch war die Wirbelsäule niemals klopfempfindlich. In den letzten Tagen nahm die Schweratmigkeit zu, die Appetitlosigkeit steigerte sich zum Widerwillen gegen jegliche Speiseaufnahme. Der Patient wurde zusehends schwächer und schwächer, so dass schliesslich am 10. II. 08 an allgemeiner Schwäche und Herzlähmung der Exitus erfolgte.

Die Therapie bestand in Verabreichung von Sajodintabletten und der Injektion von kakodylsaurem Natrium. Ausser kurz andauernder Verstopfung bestanden keinerlei Stuhlbeschwerden, auch die Urinentleerung und die Urinmenge war stets normal. Besondere Fiebererscheinungen waren nicht zu beobachten.

Sektionsbericht.

L. 75 Jahre.

Friedhof Schwabing. 11. II. 08.

Seciert von Privatdocent Dr. Oberndorfer.

Hochgradig anämische Leiche, keine Totenflecke, leichte Totenstarre. In der Bauchhöhle kein besonderer Befund. Die Leber überragt drei Finger breit den Rippenbogenrand, der Wurmfortsatz ist frei. In beiden Pleurahöhlen finden sich je ca. 2 Liter einer trüben, etwas blutig gefärbten Flüssigkeit, die Unterlappen der Lungen sind dadurch etwas in die Höhe gehoben und comprimiert, die Lungen selbst sind frei.

Auf der costalen Pleura beiderseits bemerkt man den Rippen aufliegend, zahlreiche bis linsengrosse, weisse Auflagerungen. Die Rippen selbst sind äusserst weich und brechen bei der leichtesten Biegung ab, es zeigt sich an den Frakturstellen das Knochengewebe grösstenteils zerstört durch eine

die Spongiosa ausfüllende, grauweisse Geschwulst. Beide Lungen sind frei, Pleura glatt, das Lungengewebe ist substanzarm, trocken, die Bronchien enthalten etwas eitriges Sekret, der Blutgehalt ist sehr gering.

Das Herz ist erweitert, die Muskulatur äusserst blass, etwas brüchig. Die Herzklappen sind intakt, die Coronargefässe sind ohne Befund.

Die Aorta ascendens ist hochgradig verkalkt und etwas erweitert, in der absteigenden Aorta finden sich zahlreiche plattenartige Kalkeinlagerungen.

Die Milz ist von einer dicken, weissen, zuckergussartigen Schicht überdeckt. Das Organ ist im Ganzen nicht vergrössert, rotbraun, das Gerüst leicht vermehrt, sonst ohne Befund.

Die Leber ist gross, ockergelb, derber als normal. Im rechten Lappen finden sich mehrere tief einschneidende Narben, in deren Bereich bindegewebige Züge eine Strecke weit in das Lebergewebe hinein sich erstrecken. Der Blutgehalt ist sehr gering.

Gallenblase ohne besonderen Befund.

Magen und Darm sehr blass, ohne Befund.

Beide Nebennieren sehr blass, ohne Befund. Beide Nieren sind etwas geschrumpft, derber als normal, blass, mit glatter Oberfläche. Die Ureteren sind ohne Befund.

Blase etwas erweitert, Muskulatur vermehrt.

Prostata vergrössert, ist in allen drei Lappen sehr derb mit grob acinöser Struktur.

Das Gehirn ist ohne Befund.

Das Sternum zeigt auf einem Längsschnitt seinen Spongiosaraum von weissgrauen Geschwulstmassen ausgefüllt. Die Wirbelsäule der Länge nach aufgeschnitten zeigt in sämtlichen Wirbelkörpern weissgraue Geschwulsteinlagerungen z. T. unter Zerstörung des Spongiosagerüstes, wodurch dann grössere zusammenhängende Geschwulstmassen entstehen. Auf die Zwischenscheiben oder die Umgebung greift der Prozess nicht über.

Die Oberschenkelknochen zeigen in der Epiphyse gelbe Farbe und fast völliges Fehlen des roten Markes, am Uebergang von der Epiphyse in die Diaphyse befinden sich grauweisse Infiltrationen der Spongiosabälkchen. Die Anfangsteile des Diaphysen-Markes sind sehr derb von graurötlicher Farbe, die distale Diaphyse hat Fettmark.

Mikroskopisch Rundzellen z. T. etwas polymorphkernig, etwas grösser als Lymphocyten, sehr dichtstehend, daneben sehr viel grössere Riesenzellen mit vielen Kernen.

Anatomische Diagnose:

Myelom der Wirbelsäule und der Rippen mit Durchsetzung der ganzen Rippen und des Sternums. Aplasie des Markes der Femurepiphyse mit Myelombildung im Knochenmark der Diaphyse. Multiple Geschwulstknoten in der Pleura. Hochgradige Anämie. Chronische fibröse Perisplenitis (Zuckergussmilz), leichte Lebercirrhose, Lebernarben (alte Gummen). Calculöse Atheromatose mit Aneurysmabildung in der Pars ascendens. Haemorrhagische Pleuritis beiderseits.

Das Ergebnis der Sektion zeigt uns, dass die Diagnose Myelom berechtigt war und zwar muss man den klinischen Erscheinungen nach diesen Fall in die Zahl derer einreihen, in denen die Anämie mit ihren Erscheinungen das Krankheitsbild beherrscht, und die Symptome von Seiten der Knochen eine äusserst geringfügige Rolle spielen. Bemerkenswert ist es, dass die ausgedehnte Durchsetzung der Wirbelsäule und der Rippen mit Tumormassen intra vitam keinerlei Beschwerden verursacht hat, wodurch die Annahme nahegelegt zu werden scheint, dass die Tumoren erst eine bestimmte Grösse ihrer Entwicklung erreicht haben müssen, ehe eine Druck- oder Klopfempfindlichkeit an den betroffenen Stellen ihren Sitz offenbart. Vielleicht hätte in unserem Falle eine Roentgendurchleuchtung über die Lokalisation Klarheit geschaffen. Die in der Krankengeschichte erwähnte schmerzhafte Stelle an der rechten zehnten Rippe hat durch die Sektion keine Erklärung gefunden. Auch an dieser Stelle sind die Rippen ebenso diffus mit Geschwulstbildungen durchsetzt, wie in den übrigen

Partieen; die spätere genaue Durchforschung der mitgenommenen Rippenstücke hat keine unterschiedlichen Merkmale gegeben, so dass das Beschränktbleiben des Schmerzes gerade auf diese Partieen einer anatomischen Begründung entbehrt. Ob vielleicht proximal an irgend einer Stelle eine Kompression des betreffenden Intercostalnerven stattgefunden hat, konnte nicht nachgewiesen werden.

Typisch für das Wachstum der Myelomknoten ist ihr Uebergreifen auf die direkt benachbarten Gewebe, hier auf die Pleura, worauf schon v. Rustitzky aufmerksam gemacht hatte. Die kostale Pleura zeigt an ihrer Oberfläche zahlreiche linsengrosse Prominenzen, die ziemlich häufig vertreten an manchen Stellen dem Brustfell ein direkt höckeriges Aussehen verleihen. Teilweise entsprechen diese Hervorragungen den sich unter ihnen befindlichen Knochenauftreibungen, teilweise aber, und das ist hier für uns die Hauptsache, bestehen diese Prominenzen direkt aus Tumormasse, die also unter Zerstörung der Corticalis und Durchbrechung des Periost das Pleuragewebe selbst angegriffen hat. Der diffusen Durchsetzung der Rippen und des Sternums folgend, confluieren manche dieser Pleuraknötchen miteinander, doch entspricht einer befallenen Stelle des Brustfells jedesmal eine zerstörte Partie der darunter liegenden Knochensubstanz, so dass kein Zweifel bestehen kann, dass diese Art der Verbreitung nur per contiguitatem vor sich geht, und dass es sich hier nicht um Metastasenbildung handelt. Metastasen an inneren Organen wurden nicht beobachtet. Auch die Milz wurde nicht vergrössert, nur mit etwas vermehrter Konsistenz gefunden.

Die Geschwulstmassen zeigen makroskopisch alle dasselbe Bild: eine weiche, weissgraue Masse, die das rote Mark verdrängt hat, z. T. unter Zerstörung des Spongiosagerüstes, mit benachbarten Tumoreinlagerungen confluiert und die Corticalis und das Periost unter Umständen durchwächst und eine sich auch auf benachbarte Teile ausdehnende Wachstumtendenz zeigt.

Interessant war in mancher Beziehung der mikroskopische Befund. Die von den verschiedensten Stellen entnommenen

Schnitte zeigten sämtlich dieselbe histologische Struktur. Unser Befund war folgender:

Das den Tumor umgebende Knochenmark besteht grösstenteils aus Fettzellen, die eng aneinander liegen und zwischen sich ganz vereinzelt kleine Rundzellen einschliessen. Die Kerne der Fettzellen scheinen meistens verloren gegangen zu sein. Je mehr man sich dem eigentlichen Tumor nähert, um so breiter werden im allgemeinen die die einzelnen Fettzellen von einander trennenden Membranen und zwar infolge von Ablagerung einer feinfädigen Masse, die sich mit Eosin rot färbt. Diese feinen Fasern umflechten vielfach korbartig die einzelnen Fettzellen und scheinen an einzelnen Stellen die durch Ausfall der Fettzellen entstandenen Lücken völlig auszufüllen. In der weiteren Annäherung an den Tumor wird die Zahl der zwischen den Fetttropfen liegenden Zellen immer grösser, und dementsprechend die die Fettzellen trennenden Räume immer breiter. In gleicher Weise wird das sich mit Eosin rotfärbende Netzwerk immer dickbalkiger, bis gegen die Mitte des Tumors zu Fetttropfen vollständig fehlen.

Das Gewebe wird hier ausschliesslich von den dichtgedrängten Rundzellen gebildet, zwischen denen zahlreiche, ganz feine Kapillaren und stellenweise ein ganz feinfasriges Stromanetz zu erkennen ist. Die Zellen sind fast durchweg mononucleäre, verhältnissmässig protoplasmareiche, rundliche, vielfach aber auch etwas eckige Gebilde mit hellem Protoplasmaleib, der bei Haematoxylin-Eosin-Färbung keine Körnelung erkennen lässt. Neben diesen finden sich noch ganz vereinzelte oesinophil gekörnte mononucleäre Zellen, vereinzelt auch Normoblasten mit meist rosettenartigem Kern, der in häufigen Fällen an der Peripherie der Zelle gelagert ist, daneben stellenweise in grösserer Anzahl Lymphocyten mit ganz schmalem Protoplasmasaum und stark tingierten runden Kernen.

In etwas grösserer Anzahl und über alle Teile der Geschwulstknoten verstreut sieht man rieseuzellenähnliche Gebilde aus einem grossen Protoplasmaklumpen bestehend, entweder einen grossen chromatinreichen Kern enthaltend,

oder mit einer grossen Zahl von Kernen versehen. Diese Kerne liegen z. T. unregelmässig ins Protoplasma eingestreut, meistens aber zu einem Klumpen vereint, in der Nähe der Oberfläche. Manchesmal tapezieren sie sozusagen die ganze Circumferenz der Zelle aus. Die Form der Riesenzellen ist ganz unregelmässig. Ihre Grösse entspricht der 10—20fachen der die Geschwulst in der Hauptsache zusammensetzenden mononucleären Zellen. Daneben finden sich noch an allen Teilen des Tumors in geringer Menge rote Blutkörperchen vor, hie und da lässt sich auch grobkörniges oder scholliges bräunliches Pigment nachweisen. Mitten in den Geschwulstmassen trifft man stellenweise noch auf kleine herdförmige Einsprengungen, die aus einem dichten Fasernetz bestehen.

Wie schon erwähnt, liess sich mit der Haematoxylin-Eosin-Färbung keine Körnelung des Protoplasmas der mononucleären Rundzellen nachweisen. Leider liess sich in unserem Falle aus technischen Gründen die Ehrlich'sche Triacidfärbung zum Nachweis einer eventuellen neutrophilen Granulation nicht anstellen.

Einen interessanten Befund ergab die auf Anraten des Herrn Prosektor Dr. Oberndorfer angestellte Kockel'sche Fibrinfärbung. Es stellte sich nämlich heraus, dass die an der Peripherie des Tumors in der Umgebung der Fettzellen gelagerten mit Eosin stark färbbaren Fasermassen ebenso wie die eingesprengten Faserherde inmitten des Tumors aus Fibrin bestehen. Es handelt sich also anscheinend um eine Ausscheidung von Fibrin von Seiten des Plasmas, wie es bei entzündlichen Prozessen verschiedentlich beobachtet ist. Die beigegebene Abbildung erläutert das mikroskopische Bild am besten. Des Näheren auf diesen Befund einzugehen, müssen wir uns leider versagen, aber vielleicht lässt sich derselbe Befund auch in anderen zur Beobachtung kommenden Fällen von Myelom erheben, was dann eventuell für die weitere Behandlung der Myelomfrage von Bedeutung sein könnte.

Die den Tumor hauptsächlich zusammensetzenden Zellen ähneln am meisten den das Knochenmark normaler Weise

aufbauenden Myelocyten, doch sind in unserem Falle die diesen Zellen eigentümlichen neutrophilen Granula nicht nachweisbar gewesen. Sternberg hat einen Fall beschrieben, wo die Aehnlichkeit noch grösser war, indem die Geschwulstzellen wie normale Myelocyten neutrophile Granula enthielten. Auch Menne macht darauf aufmerksam, meint aber, der Umstand, dass die Granula nicht vorhanden waren, beruhe darauf, dass sich die Myelocyten zur Zeit der Untersuchung in einem Stadium befanden, wo die Granulabildung noch nicht begonnen hatte.

Das Vorkommen der oben erwähnten Riesenzellen wird von einzelnen Autoren als dem Bilde des Myeloms nicht entsprechend angesehen (Permin), dagegen gibt Winkler an, dass das Vorhandensein von grossen, platten, rundlichen stellenweise mit zackigen Fortsätzen und meist mit einer grösseren Anzahl von Kernen versehenen Zellen, die wahrscheinlich den von Kölliker bei der Knochenresorption gefundenen Osteoklasten entsprächen, auf einen ausgedehnten Schwund der Knochensubstanz hinwiesen. Desgleichen will Permin kernhaltige rote Blutkörperchen nicht gelten lassen, jedoch möchten wir uns in diesem Falle Hoffmann anschliessen, der zu der Annahme neigt, dass das im äussersten Masse hyperplastisch gewordene Knochenmark bis zu einem gewissen Grade noch die Funktionen des gesunden Markes übernehmen könne, wofür die Anwesenheit der Normoblasten spräche. Zu bemerken ist jedoch, dass Megaloblasten nicht gefunden wurden.

Ein gewisser Unterschied mag darin bestehen, dass die drei von Permin beobachteten Fälle in ihrer Entwicklung bedeutend weiter fortgeschritten waren, viel länger bestanden und auch intra vitam viel charakteristischere Symptome gegeben hatten, als unser Fall. Vielleicht kann man annehmen, dass in den Fällen von Permin die Knochenresorption bis zu einem gewissen Grade fortgeschritten sei und dann sistiert habe, wodurch das Fehlen der Riesenzellen erklärt wäre, während in unserem Falle die Knochenresorption in vollem Gange zur Untersuchung gekommen sei.

In der gleichen Weise ist wahrscheinlich auch die blutbildende Fähigkeit des hyperplastischen Markes von der Entwicklungsstufe des krankhaften Prozesses abhängig.

Fassen wir den anatomischen Befund noch einmal zusammen:

Ein alter Mann, der an starker Anämie und Abmagerung und im wesentlichen unbestimmten Allgemeinerscheinungen, unsicher lokalisierten Schmerzen bei Bewegungen, unaufhaltsam verfallen und zugrunde gegangen war, kam zur Sektion. Der Blutbefund war nicht charakteristisch, im Harn fand sich konstant die Bence-Jones'sche Albumose.

Bei der Sektion wurden multiple geschwulstähnliche Bildungen in den Wirbelkörpern, den Rippen, dem Sternum und den Femurepiphysen konstatiert, wobei das Knochenmark hochgradig zerstört war. An inneren Organen fanden sich keine Veränderungen, die als Primärtumoren hätten gedeutet werden können, ebensowenig waren an inneren Organen Metastasen nachweisbar.

Es handelte sich also um eine primär multiple Geschwulstbildung des Skelettsystems. Dieser Befund schien bereits die intra vitam gestellte Diagnose zu bestätigen. Eine weitere Bekräftigung dieses Befundes ergab sich dadurch, dass sich auch an anderen Organen keine Veränderungen fanden, die als Tuberkulose hätten angesprochen werden können. Mit Lues hatten die Knoten keine Aehnlichkeit. Gegen Carzinom oder Sarkom sprach neben dem histologischen Befund das Fehlen von jeglicher typischer Veränderung in den anderen Organen. Auch eine leukämische und pseudoleukämische Erkrankung konnte ausgeschlossen werden. Das Lymphosarcom gibt ein ähnliches Bild, aber auch hier entscheidet das augenfällige Beschränktbleiben auf das rote Knochenmark und das Fehlen der Metastasen für unsere Diagnose ebenso wie der mikroskopische Befund.

Nach der Kaufmann'schen Einteilung passt unser Fall genau auf das echte Myelom: primär multiple mächtige

Hyperplasie des roten Knochenmarks diffus oder knotig auftretend, erhebliche Uniformität der Zellen, die den Myelocyten gleichen, die angegebene dunkelrote Farbe ist bei uns nicht ausgesprochen, doch hängt diese nur von dem Grade der mehr oder minder reichlichen Vascularisation ab. Keine Metastasen. Auch das Vorkommen von Myelocyten im Blute passt auf die gegebene Einteilung.

Es hat sich also in unserem Falle um ein echtes Myelom gehandelt, das ohne die eigentlich typischen Prominenzsymptome zu geben, auf Grund der unbestimmten Allgemeinerscheinungen und des Nachweises des Bence-Jones'schen Eiweisskörpers mit grosser Wahrscheinlichkeit intra vitam diagnostiziert war.

Man darf daraus wohl den Schluss ziehen, dass man in einem Falle, wo im höheren Alter, namentlich beim männlichen Geschlecht ohne ersichtliche Ursache starke Anämie, Abmagerungserscheinungen mit allgemeinem Kräfteverfall und Schmerzen auftreten, die namentlich im Bereich des Rumpfes erscheinen, aber nicht genau lokalisiert werden können, falls die Anwesenheit des Bence-Jones'schen Eiweisskörpers mit Sicherheit nachgewiesen werden kann, auf multiples Myelom diagnostizieren darf. Deutliche Prominenzerscheinungen, Verkrümmung der Wirbelsäule, Verbiegung und Spontanfrakturen der Rippen nebst Einknickung des Sternums, Beschränktbleiben des ganzen Prozesses vornehmlich auf das Rumpfskelett, durch Kompression von Nervenelementen zu erklärende nervöse Erscheinungen und eventuell die Roentgendurchleuchtung sichern die Diagnose.

Bis jetzt ist mit Ausnahme eines Falles (Charles und Sanguinetti) in allen Fällen, die auf Albumosurie untersucht wurden, die Bence-Jones'sche Albumose gefunden worden. Jedenfalls fanden wir nie das Gegenteil, dagegen häufig Albuminurie verzeichnet. Da aber beim Myelom fast ganz beschwerdefreie Zeiten mit Krankheitsanfällen schlimmster Art abwechseln können, so kann vielleicht auch die Albumosurie unter Umständen eine intermittierende sein, so dass ein

negativer Ausfall der Untersuchung die Wichtigkeit des positiven Nachweises der Bence-Jones'schen Albumose nicht beeinträchtigen kann. —

An dieser Stelle möchte ich mir gestatten, Herrn Obermedizinalrat Professor Dr. v. Bollinger für die Uebernahme des Referates, Herrn Prosektor Dr. Oberndorfer für die Ueberweisung des Falles und Herrn Dr. Wetzler für die Ueberlassung der Krankengeschichte meinen verbindlichsten Dank auszusprechen.

Literatur.

Abrikossoff A. J.: Ueber einen Fall von multiplem Myelom mit diffuser Verbreitung im Knochenmark, Virchow's Archiv 173, 1903.

Aschoff: Ein Fall von Myelom, Münch. Med. Wochenschrift 1906.

Borst M.: Die Lehre von den Geschwülsten, Bd. I 1902.

Ellinger A.: Ueber das Vorkommen des Bence-Jones'schen Körpers im Harn bei Tumoren des Knochenmarks und seine diagnostische Bedeutung. I. D. Königsberg 1898.

Funkenstein O.: Ein Fall von mult. Myelom. I. D. Strassburg 1900.

Hoffmann R.: Das Myelom. I. D. München 1904.

Heldt A.: Beitrag zur traumat. Entstehung von Tumoren im Anschluss an einen Fall von mult. Myelom. I. D. München 1902.

Kahler O.: Zur Symptomatologie des mult. Myeloms. Beobachtung von Albumosurie. Prager med. Wochenschrift XIV. 1889.

Kaufmann E.: Lehrbuch der Spez. path. Anatomie. 4. Auflage 1907.

Lubarsch O.: Zur Myelomfrage. Virchow's Archiv 184, 1906.

Lubarsch-Ostertag: Ergebnisse der allgemeinen Pathologie 1896, 1904.

Marckwald: Ein Fall von mult. intravasc. Endotheliom in den gesamten Knochen des Skeletts (Myelom-Angiosarcom) Virchow's Archiv 141, 1895.

Menne E.: Zur Kenntnis der Myelomzellen. Virchow's Archiv 183, 1906.

Permin Ch.: Ueber Myelom, Virchow's Archiv 189, 1907.

Paltauf: Lubarsch-Ostertag, Ergebnisse der allgemeinen Pathologie 1896.

Pathologisches Zentralblatt 1907.

Ribbert H.: Ueber das Myelom, Zentralbl. f. allgem. Pathologie und path. Anat. 1904.

Ribbert H.: Geschwulstlehre 1904.

Seegelken: Ueber das mult. Myelom und Stoffwechseluntersuchungen bei demselben, Deutsches Arch. f. klin. Med. Bd. 58, 1897.

Sternberg C.: Primärerkrankungen des lymphatischen Apparates, Zentralbl. f. d. Grenzgebiete der Med. und Chir. Bd. II, 1899.

Sternberg M.: Nothnagel VII 2 die Akromegalie und Vegetationsstörungen und Systemerkrankungen der Knochen.

Schmaus: Grundriss der path. Anatomie 1904.

Senator: Asthenische Lähmung, Albusämie und mult. Myelom, Berl. klin. Wochenschrift 1899.

Saltykow: Beitrag zur Kenntnis des Myeloms. Virchow's Archiv 173, 1903.

Toyosumi H.: Ein Fall von Stenose des Rektums durch metastatisches Carcinom bei gleichzeitigem metastasierenden Myelom. Virchow's Archiv 191 Heft 1, 1908.

Weiss H.: Ueber einen Fall von Myelom des Darmbeins mit Metastasenbildung I. D. München 1905.

Winkler K.: Das Myelom in anatomischer und klinischer Beziehung. Virchow's Archiv 161, 1900.

Zahn F. W.: Ueber das mult. Myelom Deutsche Zeitschr. f. Chir. 22, 1885.

Lebenslauf.

Geboren in Bremen am 22. April 1883 besuchte ich die dortige Vorschule und das humanistische Gymnasium daselbst, das ich am Ende des Sommers 1902 mit dem Abiturientenzeugnis absolvierte, um mich dem Studium der Medizin zuzuwenden. Mein erstes Semester verbrachte ich in Heidelberg, die darauffolgenden vier in Freiburg i. B., wo ich am Schluss des Winter-Semesters 1904/05 die ärztliche Vorprüfung bestand. Seitdem studierte ich in München und genügte hier meiner Militärpflicht im Winter 1905/06 beim Königl. Bayr. 1. schweren Reiter-Regt. Am 21. Dezember 1907 bestand ich mein ärztliches Staatsexamen; seitdem bin ich an der internen Abteilung des Städt. Krankenhauses München rechts der Isar, Professor Dr. Sittmann, als Medizinalpraktikant tätig.

Ferdinand von der Heyde.

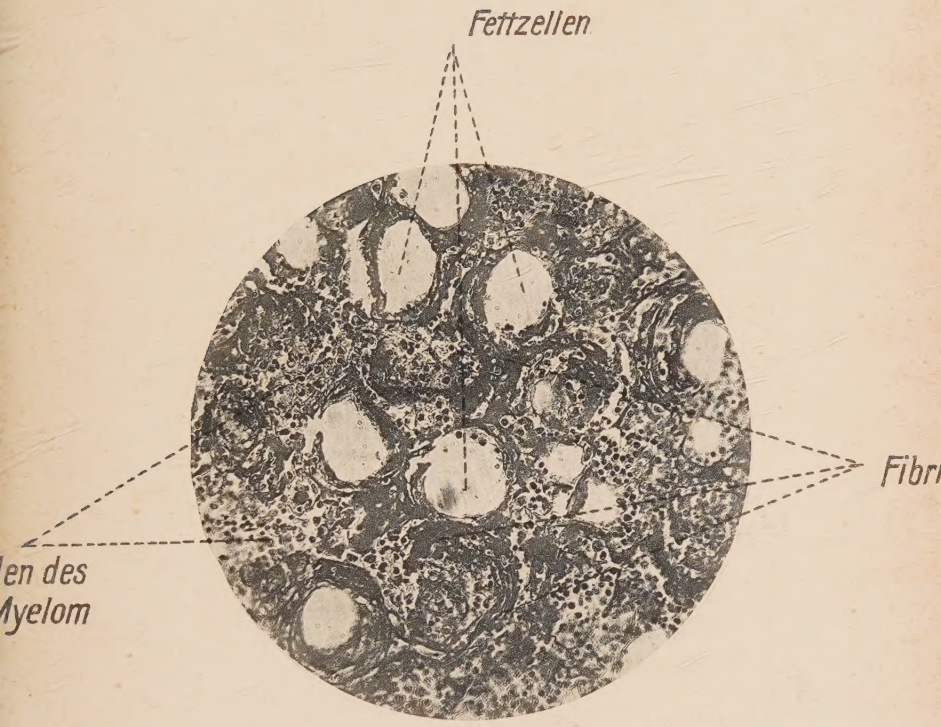
Fettzellen
Fibr
len des
Myelom